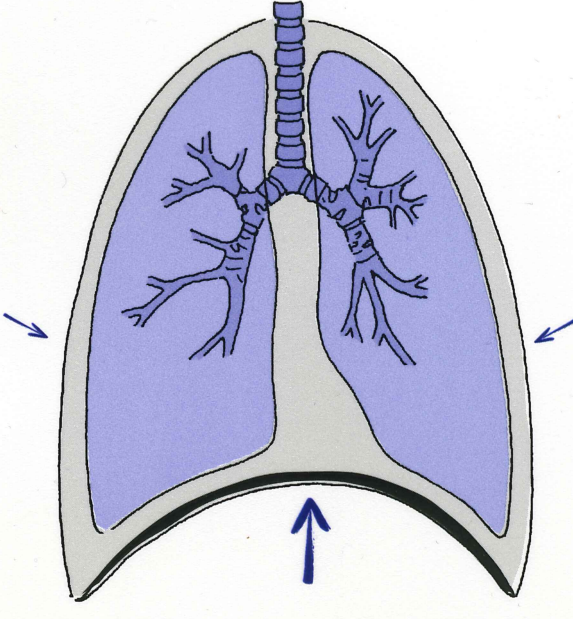
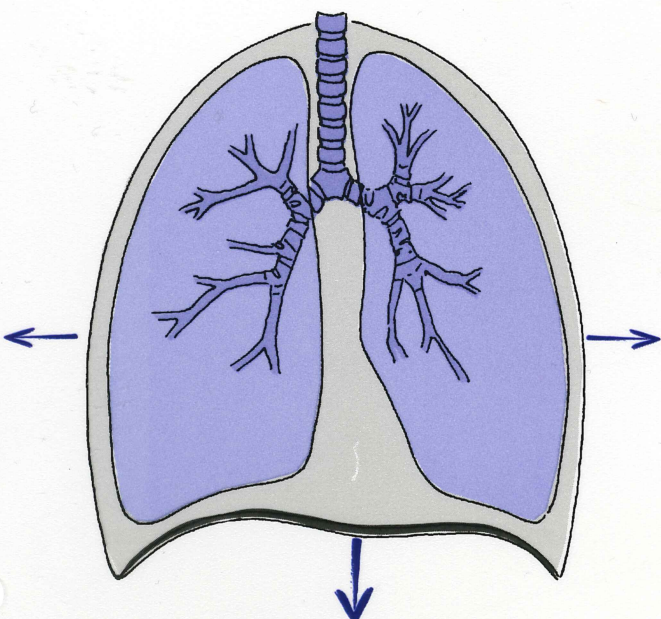


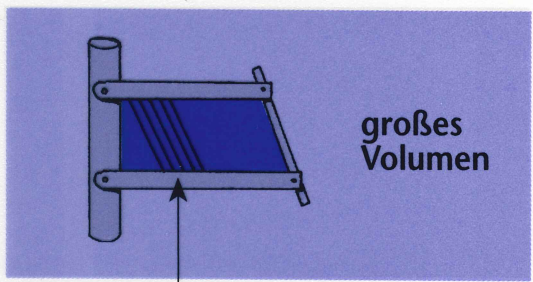
Inspiration

Expiration

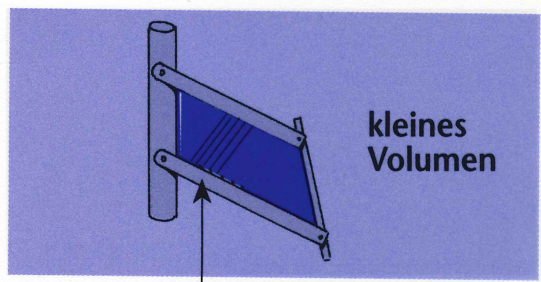


Das Zwerchfell kontrahiert sich, die Zwerchfellkuppel wird abgesenkt

Das Zwerchfell entspannt sich, die Zwerchfellkuppel wird angehoben



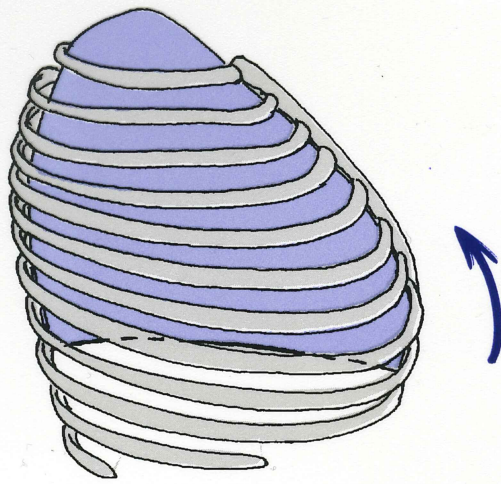
großes Volumen



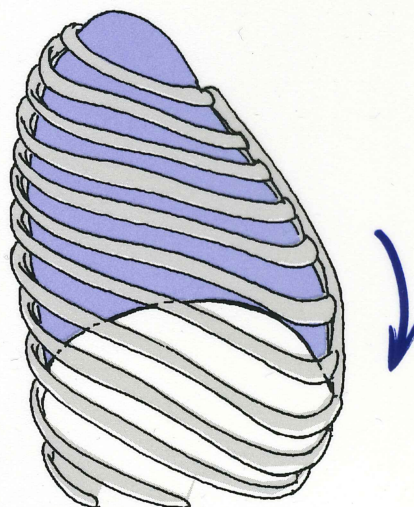
kleines Volumen

Faserverlauf Mm. intercostales externi

Faserverlauf Mm. intercostales interni



Die Mm. intercostales externi kontrahieren sich und heben den Brustkorb an. Das Thoraxvolumen nimmt zu.



Die Mm. intercostales interni kontrahieren sich und senken den Brustkorb. Das Thoraxvolumen nimmt ab.